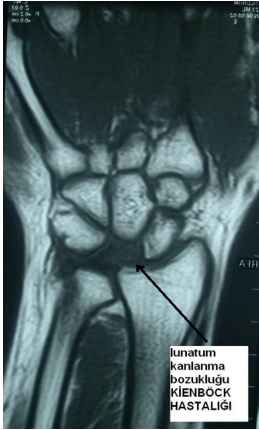


Kienböck hastalığı, el bileğindeki lunat kemiğin avasküler nekrozu(dolaşım bozukluğu) ve buna bağlı olarak gelişen el bileği sorunları olarak tanımlanabilir. Lunatum el bileğinde mevcut olan 8 küçük kemikten birisidir. Lunat el bileğinin ortasında yer alır ve her iki yanında bulunan iki küçük kemik (skafoid ve trikuetrum) ile birlikte el bileği eklemine oluşturur, üst tarafta önkol kemikleri ile(radius,ulna) ile eklemi oluşturur. Aslında tam olarak belirlenmemiş nedenlerden dolayı bu kemikte dolaşımın bozulması sonrası kemik normal yapısını kaybeder. Lunatumun normal yapısının kaybolması ve şeklinin değişmesi nedeni ile el bileğinde ağrı, hareket kısıtlılığı ve kireçlenme oluşabilir. En çok 20-40 yaşları arasında görülür. Çok nadir olarak her iki el bileğinde beraber görülebilir.

Özellikle iskelet sisteminde mevcut varyasyonlar hastalığın etkeni olabilir (önkol kemiklerinin 'ulna, radius' normalden farklı boy eşitsizlikleri),devamlı el bileğinde tekrarlayan travmaya maruz kalma gibi etkenler hastalığın çıkışında etkilidir.

El bileğinin orta kesiminde ağrı ile ortaya çıkar. Ortaparmağın yukarı kaldırılması ile ağrının artışı karakteristiktir. El bileği eklemine gittikçe ilerleyen ağrı artışı görülür. Erken dönemlerde direkt radyolojik bulgu olmasa da zaman içinde lunatumda şekil bozukluğu, çökme, sklerotik bölgelerin oluşumu ve parçalanma belirebilir. Tanıda MR, bilgisayarlı tomografi incelemeleri yararlıdır. Özellikle erken dönemde şüpheleniliyorsa mutlaka MR görüntülemesi yapılması hastalığın erken tanısında önemlidir.



Erken dönemlerde hastalığın teşhisi zordur. Genellikle dikkatli davranılmaz ise gözden kaçabilir. Hastalığın başlangıcından bir süreç sonra ağrı ve şikayetler artar. Çoğu zaman hastalık başladıktan uzun süre sonra teşhis konulabilmektedir.

Genellikle hastalığın gelişimi yavaş ve ilerleyicidir. 4 safhaya ayrılır.

1. Safhada radyolojik inceleme genelde normaldir. MRI tanı koymada yardımcı olur. Lunatum dolaşımını yitirmeye başlar; belki küçük kırıklar oluşabilir.
2. Safhada lunatum şekli bozulmaya başlar

3. Safhada lunatumda çökme oluşmuştur.
4. Lunatum tamamen çökmüş ve el bileği eklemünde kireçlenme başlamıştır.

Tedavi kararında hastalığın evresi, önkol kemikleri arasında boy farkının olup olmaması ve hastanın yaşı etkilidir. Çok erken dönemlerde hastanın bir süreç dinlenme ateli uygulaması yeterlidir. İleri evrelerde (2-3 evrelerde) ise önkol kemiklerindeki mevcut boy uzunluk farkının düzeltilmesi faydalı olur. Bu mekanik sorunların çözümünü sağlamakla birlikte kan akımının artışı sağlayarak kemik dolaşımının düzelmesini sağlar. Eğer boy uzunluk farkı yok ise damarlı kemik nakilleri bir tedavi seçeneği olarak akla gelmelidir. Daha ileri evrelerde küçük kemiklerin birbiri ile dondurulması ile yük aktarımının yönünün değiştirilmesi sağlanabilir. El bileği eklemi kireçlenmiş ise el bileğinin dondurulması planlanabilir. Son yıllarda kameralı sistem ile yapılan tedavi yöntemleri popülerize olmuştur. Hastalığın tedavi kararında bazen zorlanılabilir. Tecrübe karar mekanizmasının oluşmasında önemlidir. Mutlaka hastaya yapılacak tedavi hakkında uzun uzadıya anlatılmalıdır. Bazen hastanın birden fazla operasyona ihtiyacı olabilir. Çoğu yapılan tedavi ile birlikte ağrılar hafifler hareket kısıtlılıkları için yoğun fizik tedavi gerekir.

YOUTUBE VİDEOLARIMIZA AŞAĞIDAKİ LİNKDEN ULAŞABİLİRSİNİZ ↓

- [Kienböck hastalığı](#)
- [Kienböck hastalığı nedeni ile ameliyat edilen hastamızın görüşleri](#)
- [Kienböck hastalığı](#)
- [Kienböck hastalığı sonrası önkol kemiği kısaltma işlemi yapılan hastanın görüşleri](#)
- [Kienböck hastalığı sonrası el bileği kemik sırası kapalı ameliyat ile çıkarılan hastanın görüşleri](#)
- [Kienböck hastalığı sonrası kapalı yöntem ile kemik sıra çıkarılan hastanın görüşleri](#)
- [Kienböck artroskopik row karpektomi hastasının görüşleri](#)
- [Kienböck hastalığı sonrası kemik sıra çıkartılan hastanın 3 sene sonraki görüşleri](#)
- [Kienböck ameliyatı sonrası hastamızın kısa dönemdeki görüşleri](#)
- [Kienböck hastalığı sonrası radial kısaltma yapılan hastanın görüşleri](#)
- [Kienböck hastalığı nedeniyle kemik sıra çıkartılan hastanın ameliyat sonrası görüşleri](#)
- [Kienböck hastalığı nedeniyle kemik sıra çıkarma ameliyatı yapılan sonrası gec dönem hasta görüşleri](#)
- [Kienböck hastalığı](#)
- [Kienböck kemik sıra çıkarma ameliyatı sonrası fonksiyonları](#)
- [Kienböck hastalığı nedeniyle kemik sıra çıkarma ameliyatı](#)
- [Kienböck hastalığı nedeniyle kemik sıra çıkarma ameliyatı yapılan hastanın görüşleri](#)
- [Kienböck hastalığı nedeniyle kemik sıra çıkarma ameliyatı yapılan hastanın görüşleri](#)
- [Kienböck hastalığı](#)
- [Kienböck hastalığı nedeniyle kemik sıra çıkarma ameliyatı yapılan hastanın 5. gün görüşleri](#)
- [Kienböck hastalığı nedeniyle kemik sıra çıkarma ameliyatı yapılan hastanın görüşleri](#)
- [kienböck hastalığı nedeniyle sol taraf için kemik kısaltma sol taraf için kemik sıra çıkarma ameliyatı yapılan hastanın kontrol görüntüleri](#)

